

# Kromka na Anatomię

*Bo rozumiesz, to taki śmieszny żart, że kawałek z "Anatomii" Bochenka to kromka 😊*

Opracowanie na 1 semestr "Anatomii" na Uniwersytecie Rzeszowskim na ratownictwo medyczne I rok niestacjonarne autorstwa Piotra Maślanki.

Opracowane na podstawie:

1. Portalu Fizjoterapeuty
2. "Anatomii" Bochenka
3. "Kończyny górnej kończyny dolnej" Skawiny

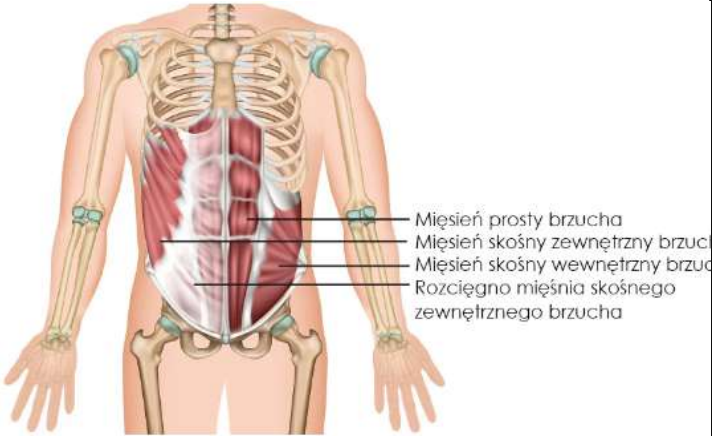
Zawiera nazwy łacińskie dlatego że łatwiej się było autorowi uczyć tych nazw łacińskich. Dodatkowo, nie są one takie nielogiczne jak się wydaje jak się trochę zna języka.

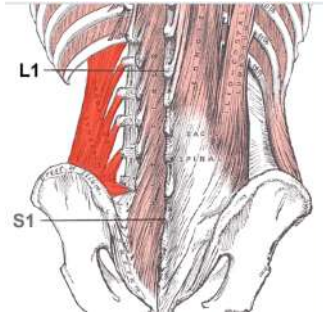

Łacina	Tłumaczenie	Łacina	Tłumaczenie
C.b., caput breve	Głowa krótka	C.l(on). Caput longum	Głowa długa
C. lat. caput lateralis	Głowa boczka	C.med, caput medium	Głowa przyśrodkowa
Supinacja	Rotacja na zewnątrz	Pronacja	Rotacja do wewnątrz

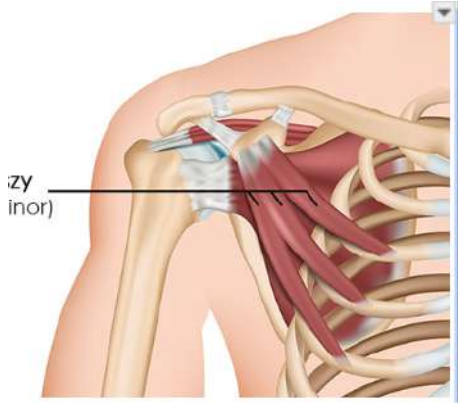
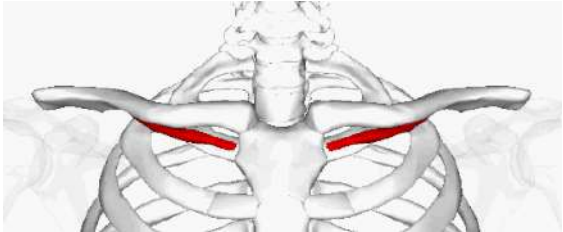
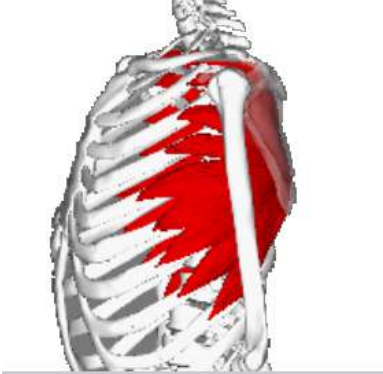
<b>1. Mięśnie</b>	<b>1</b>
1.1. Lista	2
1.2. Fiszki	19
<b>2. Nerwy</b>	<b>20</b>
2.1. Lista nerwów	20
2.2. Rysunki ważnych nerwów	22
<b>3. Więzadła</b>	<b>23</b>
<b>4. Tętnice</b>	<b>24</b>
<b>5. Kanały i doły</b>	<b>26</b>
<b>6. Kości</b>	<b>28</b>
<b>7. Klinika</b>	<b>34</b>

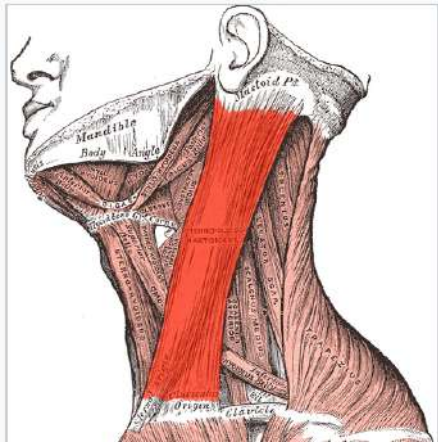
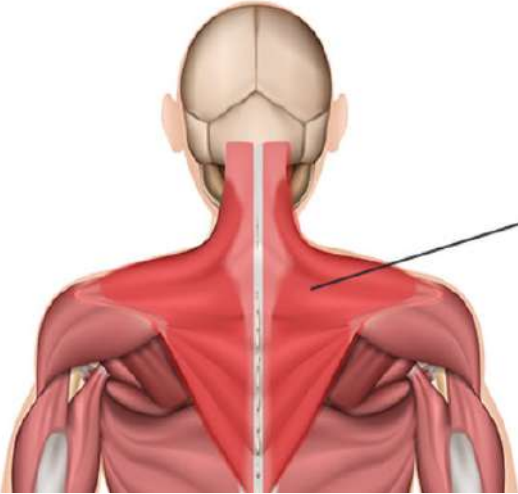
# 1. Mięśnie

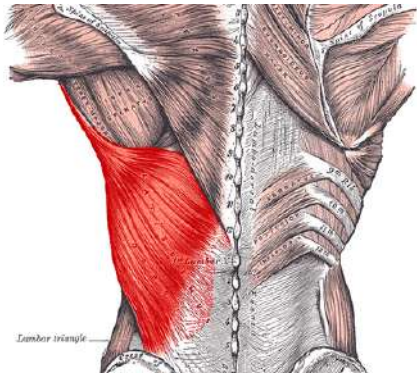
## 1.1. Lista

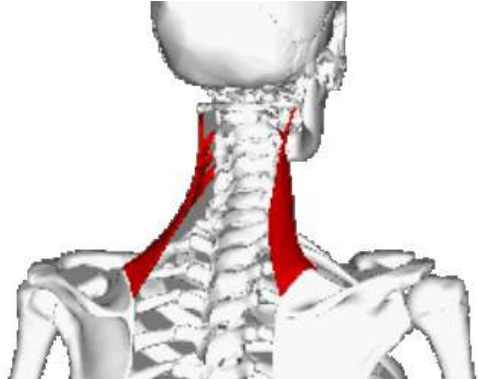
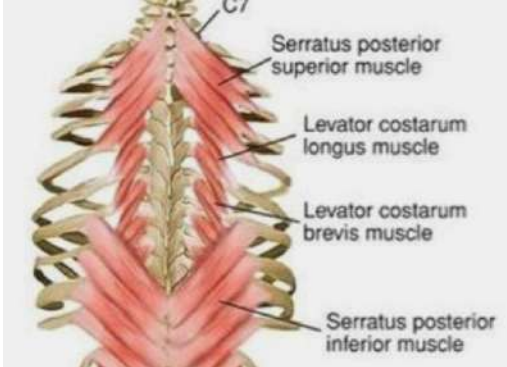
Nazwa	pP	pK	Unaczynienie	Unerwienie	Funkcja	Rysunek
<b>Mięśnie brzucha</b>						
Skośny zewnętrzny	Żebra 5-12	Kresa biała	T. okalająca biodro głęboka	N. międzyżebro we 5-12	Zgina tułów, obraca w przeciwną + wydechowy	
Skośny wewnętrzny	Grzebień biodrowy	Kresa biała		N. międzyżebro wy 8-12		
Poprzeczny	Kresa półksiężycowata	Żebra 7-12	T. piersiowa wewnętrzna	N. międzyżebro we 2-6	Wydechowy + tłoczni brzuszna	
Prosty	Żebra 5-7	Spojenie łonowe, guzek łonowy	T. nadbrzuszna dolna, górna	N. międzyżebro we 6-12	Zgina tułów do przodu	

Czworoboczny lędźwi	Dolny brzeg 12 żebra	Grzebień biodrowy	T. podżebrza, t. biodrowo-lędźwiowa	N. podżebrzy, splot lędźwiowy	Zgina tułów, obniża 12 żebro	
<b>Mięśnie klatki piersiowej</b>						
Międzyżebrowe	Żebra 1-11	T. międzyżebrowe	N. międzyżebrowe 1-11	Wydech		
Pectoris major (piersiowy większy)	Obojczyk Mostek	Grzebień guzka większego k. ramiennej	Tęt. piers.-barkowa Tęt. piers. boczna	Nerw piersiowy przedni	Przywodzi ramię	

Pectoris minor (mniejszy)	Żebra 2-5	Wyrostek kruczy	Tęt. piers.-barkowa		Przywodzi łopatkę	
Subclavius (podobojczyk owy)	1 żebro	Obojczyk, powierzchnia dolna	Tęt. nadłopatkowa	N. podobojczyk owy	Obojczyk - obniża, do przodu	
Serratus anterior (zębata przedni)	Żebra	Brzeg przyśrodkowy łopatki	Tęt. piersiowa boczna i górna	N. piersiowy długi	Staw ramienny do przodu, antagonistą czworobocznego	



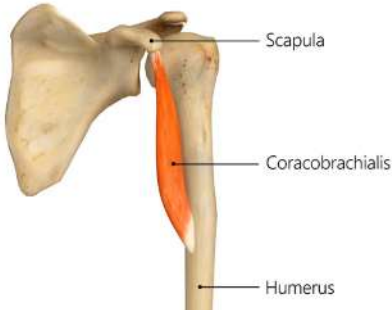
Mięśnie grzbietowe						
Mostkowo-obojczykowo-sutkowy	Głowa boczna: obojczyk  Głowa przyśrodkowa: mostek	Wyrostek sutkowy	Tęt. podobojczykowa	N. dodatkowy	Zgina szyję w bok	
Trapezius, czworoboczny	Wyrostki kolczyste	Obojczyk + wyrostek barkowy + grzebień łopatki	T. poprzeczna szyi T. nadłopatkowa		Wzruszenie ramionami	

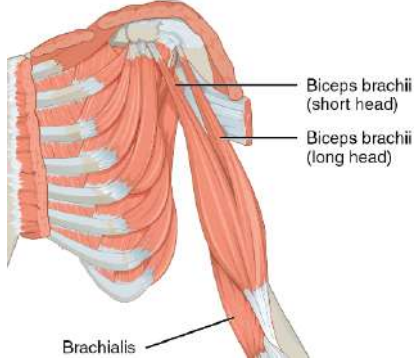

Najszerszy grzbietu	Wyrastki kolczyste sześciu dolnych Th	Grzebień guzka mniejszego	T. piersiowo-grzbietowa	N. piersiowo-grzbietowy	Nawraca ramię	
Rhomboideus (równoległoboczny)	Wyrastki kolczyste C-Th	Brzeg przyśrodkowy łopatki	Gał. głęb. tętnicy poprzecznej szyi	N. krótki splotu ramiennego	Pociąga łopatkę przyśrodkowo i ku górze	



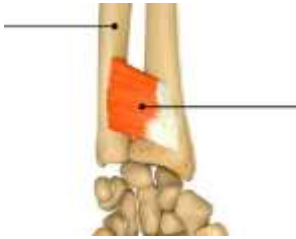

Levator scapulae (dźwigacz łopatki)	C1-C4		Tęć. podobojczykowa	N. grzbietowy łopatki	Pociąga łopatkę ku górze	
Serratus posterior (zębaty tylni)	C6, C7, Th1, Th2	Żebra 2-5	Tęć. międzyżebrowe	N. międzyżebrowe	Unosi żebra do góry, pomocniczy wdechowy	

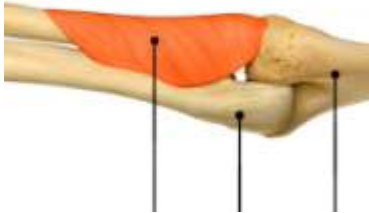


M. prostownik grzbietu (mięsień biodrowo-żebrowy + mięsień najdłuższy)	Podstawa czaszki	Kość krzyżowa	Tęt. potyliczna Tęt. międzyżebrowe Tęt. lędźwiowe	Nerwy rdzeniowe C2-L3	Prostowanie tułowia, utrzymanie równowagi	
<b>Mięśnie obręczy kończyny górnej</b>						
Teres minor (obły mniejszy)	Boczny brzeg łopatki	Guzek większy	Tęt. okalająca łopatkę	N. pachowy	Rotuje ramię do zewnątrz (supinator)	
Infraspinatus (podgrzebieniowy)	Dół podgrzebieniowy		Tęt. nadłopatkowa	N. nadłopatkowy		
Supraspinatus (nadgrzebieniowy)	Dół nadgrzebieniowy	Guzek mniejszy	Tęt. podłopatkowa	N. podłopatkowy	Odwodzi ramię	
Teres major (obły większy)	Kąt dolny łopatki			N. podłopatkowy	Przywodzi ramię	

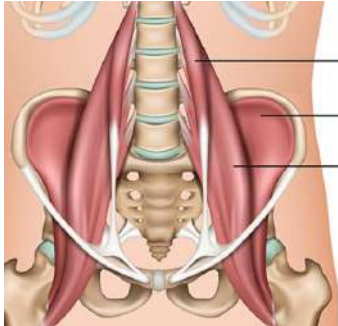



Subscapularis (podłopatkowy)	Powierzchnia żebrowa łopatki				Rotuje ramię do wewnątrz (pronator)	
Deltoideus, naramienny	Koniec barkowy obojczyka	Guzowatość naramienia na kości ramiennej	Tętno otaczające ramię tylną	N. pachowy	Odwodzi, rotuje ramię na zewnątrz	
<b>Mięśnie ramienia - grupa przednia (zginacze)</b>						
Kruczo-ramienny (coracobrachialis)	Wyrastek kruczy	Położenie kości ramiennej	Tętno otaczające ramię	N. mięśniowo-skrzydłowy	Zgina ramię w stawie ramiennym	

Biceps	C.l.: guzek nadpanewkowy C.b.: wyrostek kruczcy	Guzowatość kości promieniowej	Tęt.ramienna		Zgina ramię w stawie łokciowym + odwodzi w stawie ramiennym	
Ramienny (brachialis)	Dolna połowa k. ramiennej	Guzowatość kości łokciowej			Zgina ramię w stawie łokciowym	
<b>Grupa tylnia mięśni ramienia (prostowniki)</b>						
Triceps	C.lon...: guzek podpanewkowy C.m & C.lat: tył kości ramiennej	Wyrostek łokciowy	Tęt. głęboka ramienia T. tylna okalająca ramię	N. promieniowy	Prostuje ramię w stawie łokciowym i ramiennym, dodatkowo przywodzi z stawu ramiennym	

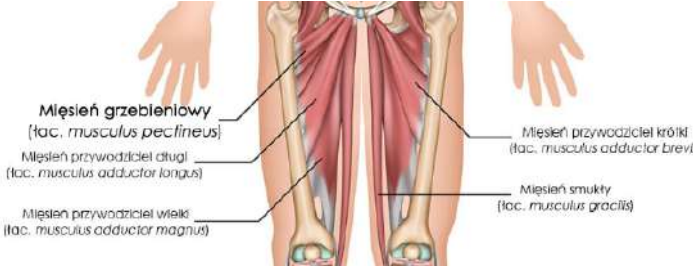

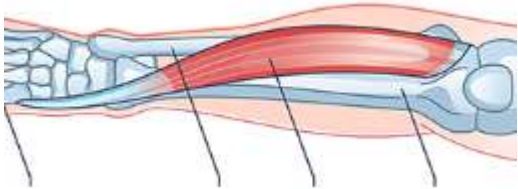
Łokciowy	Nadkłykieć boczny	Trzon kości łokciowej	T. międzykostna wsteczna + międzykostna tylnia		Prostuje w stawie łokciowym	
<b>Mięśnie przedramienia</b>						
Pronator teres (nawrotny obły)	Nadkłykieć przyśrodkowy k. ramiennej + wyrostek dziobiasty	Boczna pow. kości promieniowej	Tęt. ramienna, t. promieniowa, t. łokciowa	N. pośrodkowy	Nawracanie w stawie promieniowo-łokciowym	
Pronator quadratus (nawrotny czworoboczny)	Dolna przednia część kości łokciowej	Dolna przednia część kości promieniowej	T. międzykostna przednia		Nawraca przedramię	
Ramienno-promieniowy	Boczny brzeg dolnej połowy kości ramiennej	Powyżej wyrostka rylcowatego kości promieniowej	T. poboczna promieniowa	N. promieniowy	Zgina staw łokciowy, nawraca + odwraca przedramię	

Odwracacz (supinator)	Nadkłykiec boczny k. ramienniej	Guzowatość kości promieniowej	T. wsteczne międzykostne + t. wst. promieniowe		Odwraca przedramię i rękę	
Prostowniki (grupa tylnia)	Nadkłykiec boczny	różnie	T. międzykostna tylnia		Prostowanie nadgarstka, palców	W tym: prostownik promieniowy nadgarstka i prostownik łokciowy nadgarstka, prostownik palców, prostownik wskaziciela
Zginacze (grupa przednia)	Nadkłykiec przyśrodkowy	różnie	różnie	N. pośrodkowy	Zginanie nadgarstka, palców	W tym: zginacz powierzchowny palców, zginacz głęboki palców, mięsień dłoniowy (zgina palce)
Zginacz łokciowy/promieniowy nadgarstka/zginacz głęboki palców	Nadkłykiec przyśrodkowy	Kość grochowa/kości śródrezcza/palce (promieniowy)	Tętnice poboczne ramienne + tętnica łokciowa	Nerw łokciowy	Zginanie nadgarstka, palców	<div style="display: flex; justify-content: space-around;"> <div style="text-align: center;"> <p><b>zginacz promieniowy nadgarstka</b></p>  <p>mięsień zginacz promieniowy nadgarstka (musculus flexor carpi radialis)</p> </div> <div style="text-align: center;"> <p><b>zginacz łokciowy nadgarstka</b></p>  <p>mięsień zginacz łokciowy nadgarstka (musculus flexor carpi ulnaris)</p> <p>więzadło grochowo - haczykowe (ligamentum pisohamatum)</p> <p>haczyk kości</p> </div> </div>
<b>Grupa przednia mięśni obręczy kończyny dolnej</b>						

Biodrowo-łędźwiowy (w tym biodrowy)	Th12-L1-4b	Krętarz mniejszy	T. łądźwiowe T. biodrowo-łędźwiowa T. okalająca biodro głęboka	N. udowy	Zgina staw biodrowy	 <p>Mięsień łądźwiowy mniejszy (łac. <i>musculus psoas minor</i>)</p> <p>Mięsień biodrowy (łac. <i>mu:</i></p> <p>Mięsień łądźwiowy większy (łac. <i>musculus psoas major</i>);</p>
<b>Grupa tylnia mięśni obręczy kończyny dolnej</b>						
Napinacz powięzi szerokiej	Kolec biodrowy przedni górny	Kłykieć boczny piszczeli (za pomocą ścięgna)	T. pośladkowa górna	N. pośladkowy	Ustala kolano w pozycji pionowej, napina powięź	 <p><b>Mięsień naprężacz powięzi szerokiej</b> (łac. <i>musculus tensor fasciae latae</i>)</p>
Gluteus maximus (pośladkowy wielki)	Powierzchnia pośladkowa talerza kości biodrowej	Guzowatość pośladkowa kości udowej	T. pośladkowa górna	N. pośladkowy dolny	Prostuje staw biodrowy	<p>Następna strona!</p> <p><b>To jest widok miednicy od tyłu!</b></p>
Gluteus medius (średni)		Krętarz większy			Odwodzenie w stawie biodrowym	
Gluteus minimus (mały)						
Gruszkowaty (piriformis)	Powierzchnia miednicza				Odwodzenie w stawie biodrowym	


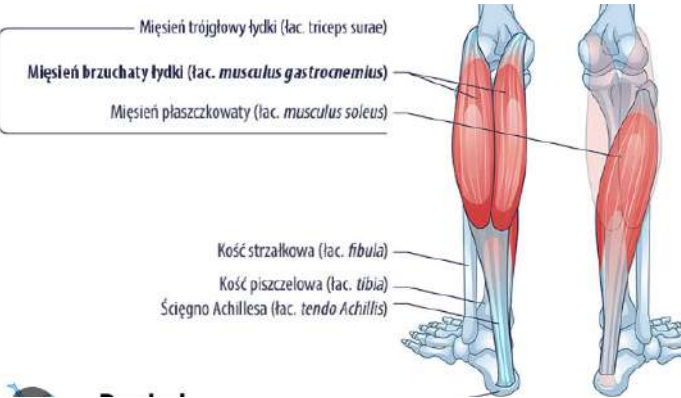
	a kości krzyżowej						
<b>Grupa brzuszna mięśni obręczny kończyny górnej</b>				Splot krzyżowy	Obraca udo na zewnątrz		
Zasłaniacz wewnętrzny (obturator internus)	Okolice otworu zasłonowego	Dół krętarzowy	T. pośladkowa dolna			<p>Bliźniaczy dolny:</p>	
Bliźniaczy górny i dolny (gemellus superior i inferior)	Kolec kulszowy (górny), guz kulszowy (dolny)						
Zasłaniacz zewnętrzny	Okolice otworu zasłonowego	Krętarz większy					
Czworoboczny uda	Guz kulszowy	Grzebień międzykrętarzowy		Obraca udo, przywodzi, prostuje	<p><b>To jest widok miednicy od tyłu!</b></p>		
<b>Mięśnie uda - przednia</b>							

Sartorius (krawiecki)		Kolec biodrowy przedni górny	Guzowatość piszczeli - gęsia stopka	T. udowa T. okalająca udo boczną	N. udowy	Zgina biodro i kolano	
Czworogłowy	Obsz. boczny	Krętarz większy	Rzepka, kość piszczelowa	T. boczna okalająca udo		Prostownik stawu kolanowego	
	Obsz. pośredni	Mniej więcej obszar międzykrętarzowy					
	Obsz. przyśrodkowy	Kresa międzykrętarzowa					
	Prosty	Kolec biodrowy przedni dolny					
<b>Mięśnie uda - przyśrodkowa (przywodziciele)</b>							
Grzebieniowy	Grzebień kości łonowej	Krętarz mniejszy	T. przyśrodkowa okalająca udo	N. zasłonowy i n. udowy	Przywodzi i zgina udo		
Gracilis (smukły)	Dolna część kości łonowej	Gęsia stopka			N. zasłonowy	Przywodzi i prostuje udo	
Przywodziciel wielki	Kość łonowa	Warga przyśrodkowa kresy chropawej kości udowej	T. zasłonowa		Przywodzi i obraca udo		
Przywodziciel krótki							

Przywodziciel długi						
<b>Mięśnie uda - grupa tylna (zginacze)</b>						
Półścięgnisty	Guz kulszowy	Gęsia stopka	T. głęboka uda	N. piszczelowy	Prostuje staw biodrowy	
Półbłoniasty		Kłykiec przyśrodkowy piszczeli	T. podkolanowa		Zgina staw kolanowy	
Dwugłowy uda		C.l.: guz kulszowy C.b.: kresa chropawa	Głowa kości strzałkowej	T. przyśrodkowa okalająca udo	C.l.: n. piszczelowy, C.b.: n. strzałkowy wspólny	
<b>Mięśnie goleni - przednie</b>						
Piszczałowy przedni	Kłykiec boczny piszczeli	Kość klinowata (stępa)	T. piszczelowa przednia	N. strzałkowy głęboki	Zginanie stopy grzbietowo	

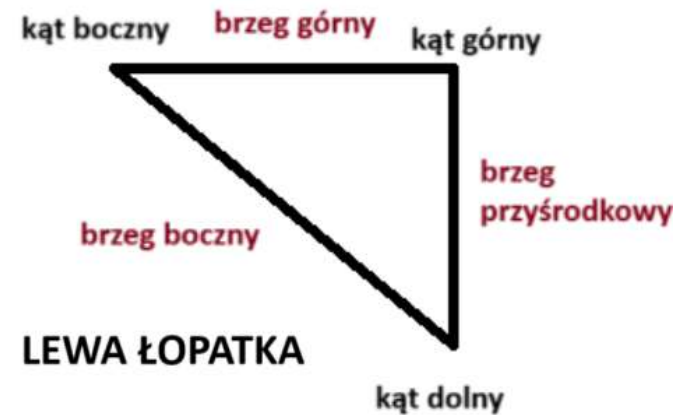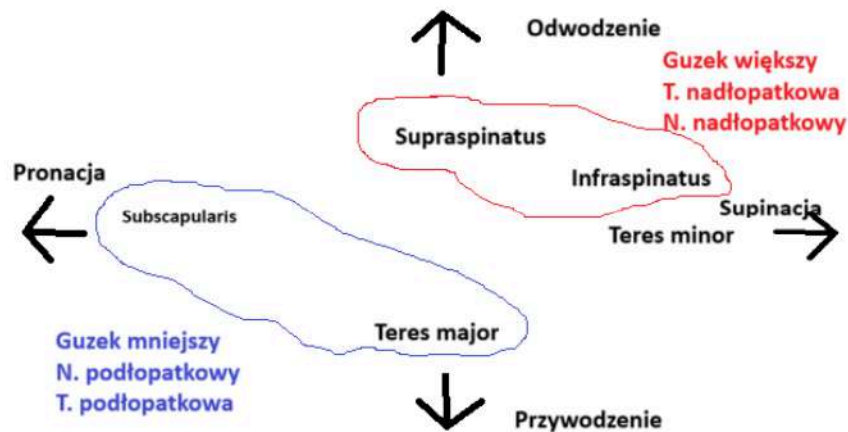




Strzałkowy długi	Głowa strzałki	Śródstopie	T. strzałkowa T. piszczelowa przednia	N. strzałkowy powierzchowny	Zginanie stopy podeszwowo Nawracanie stopy	
Strzałkowy krótki	1/2 strzałki					
<b>Mięśnie goleni - tylnie</b>						
Brzuchaty łydki	Powierzchnia podkolanowa k. udowej	Ścięgno Achillesa	T. podkolanowa	N. piszczelowy	Zginanie podeszwowe stopy, odwracanie stopy	
Płaszczkowaty (czasem nie ma go wcale)	Głowa k. strzałkowej		T. piszczelowa tylnia			

Piszczelowy tylni	Początek piszczeli i strzałki	Śródstopie	T. strzałkowa T. piszczelowa tylnia	N. piszczelowy		 <p>Mięsień piszczelowy tylny Zginacz długi palców Zginacz długi palucha</p>
Zginacz długi palców	¼ górne piszczeli	Palce	T. piszczelowa tylnia		Zgina palce	
Zginacz długi palucha	½ strzałki	Paluch	T. strzałkowa		Zgina paluchy	
Podkolanowy	Kłykiec boczny kości udowej	Przyśrodkowa góra piszczeli	T. podkolanowa		Zgina kolano	

## 1.2. Fiszki



Piersiowy **większy** - grzebień guzka **większego** kości ramiennej

Nerw pachowy unerwia wszystkie mięśnie obręczy kończyny górnej których nie unerwia nadłopatkowy i podłopatkowy.

Mięśniowo-skrótny unerwia wszystkie zginacze ramienia

Promieniowy unerwia wszystkie prostowniki ramienia

Z mięśni obręczy kończyny górnej, pachowy unerwia tylko naramienny i obły mniejszy.

Z mięśni przedramienia: promieniowy unerwia tylko ramiennie-promieniowy, odwracacz i prostowniki, a łokciowy tylko zginacze nadgarstka i głęboki palców, reszta pośrodkowy.

Wszystkie zginacze uda zaczynają się na guzie kulszowym, za wyjątkiem głowy krótkiej dwugłowego - kresa chropawa.

Najpierw półścięgnisty, potem półbłoniasty - razem z dwugłowym uda grupa tylna zginacze

Dwugłowy to niezła hydra - nie dość że głowa długa zaczyna się na guzie kulszowym i unerwia ją nerw piszczelowy, to jeszcze głowa krótka zaczyna się na kresie chropawej i unerwia ją nerw strzałkowy wspólny.

Przednie mięśnie goleni unerwia nerw strzałkowy wspólny i unaczynnia tętnica piszczelowa przednia.

Przez otwór **nadgruszkowaty** przebiega tętnica pośladowka **górna**, a przez **podgruszkowaty** - tętnica pośladowka dolna.

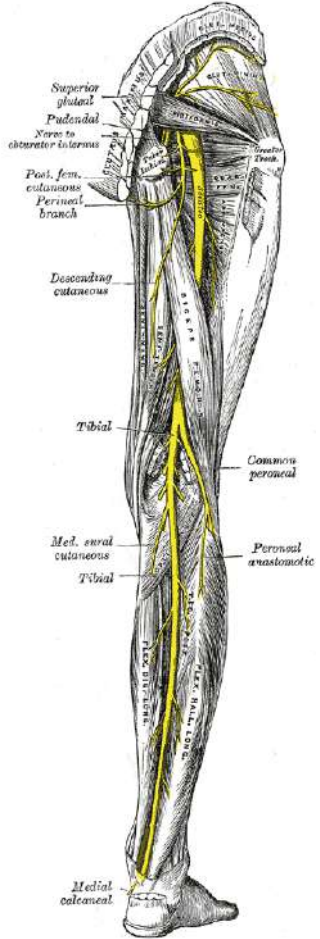
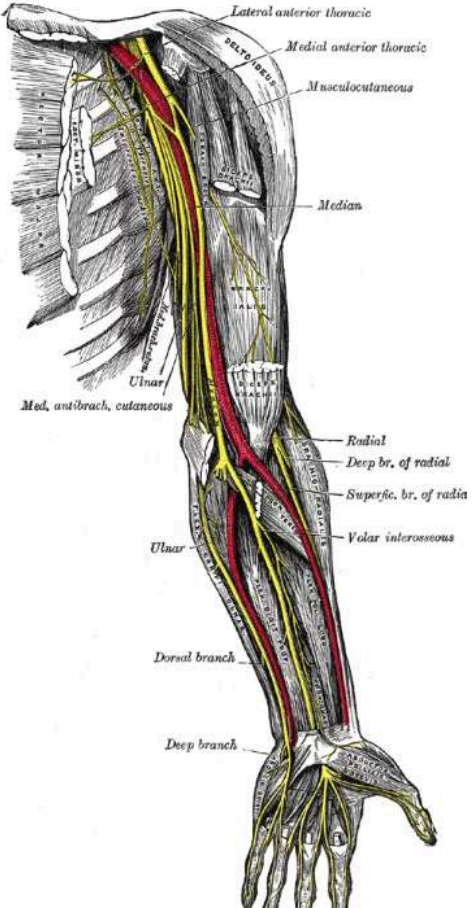
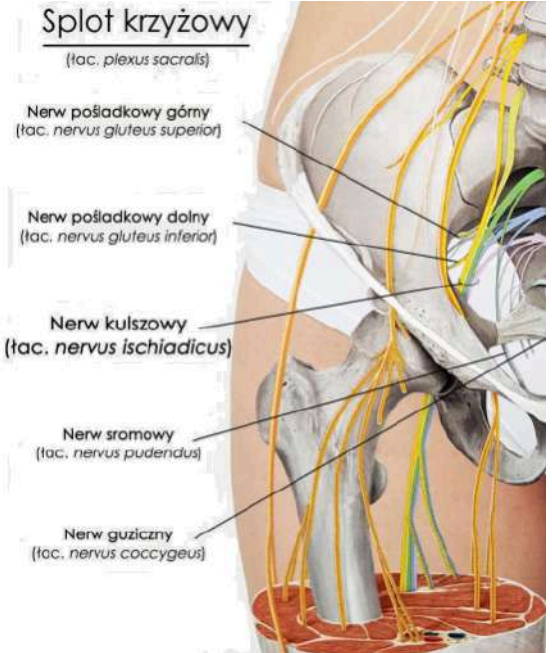
## 2. Nerwy

### 2.1. Lista nerwów

Pochodzenie	Nerw	Gałąź	Co unerwia
C5-Th1: Splot ramienny	Piersiowy długi	krótka	Zębaty tylni
	Piersiowy przedni		Pectoris major, pectoris minor
	Piersiowo-grzbietowe		Najszerszy grzbietu (prostownik grzbietu)
	Podobojczykowy		Subscapularis, teres major
	Pachowy		Teres minor, deltoideus
	Grzbietowy łopatki		Rhomboideus (równoległoboczny)
	Nadłopatkowy		Supraspinatus, infraspinatus
	Podłopatkowy		Subscapularis, teres major (obły większy)
	Promieniowy	długa	Prostowniki przedramienia
	Pośrodkowy		Zginacze przedramienia (bez zginacza łokciowego nadgarstka)
	Mięśniowo-skórny		Zginacze ramienia
	Łokciowy		Zginacz łokciowy nadgarstka

XI nerw czaszkowy: dodatkowy		nerw	MOS (mostkowo-obojczykowo-sutkowy), trapezius (czworoboczny)
Th1-Th11	Międzyżebrowe	–	Skośny wewnętrzny i zewnętrzny, poprzeczny brzucha i prosty brzucha
Th1-L4	Splot lędźwiowy	splot	
Splot lędźwiowy	Udowy	długa	Grzebieniowy, przednie mięśnie uda, biodrowo-lędźwiowy
L5-Co1	Splot krzyżowy	splot	Zasłaniacze, bliźniaczy, czworoboczny, gruszkowaty,
Splot lędźwiowy	Nerw podżebrowy	długa	Czworoboczny lędźwi
Splot krzyżowy	Nerw pośladkowy dolny	długa	Gluteus maximus, napinacz powięzi szerokiej
Splot lędźwiowy	Nerw zasłonowy	długa	Grzebieniowy, przywodziciele wszystkie, gracilis
Splot krzyżowy	Nerw kulszowy	długa	
Kulszowy	Piszczelowy	długa	Półścięgnisty, półbłoniasty, podkolanowy, brzuchaty łydki, płaszczkowaty, zginacz długi palucha, zginacz długi palców
Kulszowy	Strzałkowy wspólny	długa	Dwugłowy uda
Strzałkowy wspólny	Strzałkowy powierzchowny	długa	Strzałkowy długi, strzałkowy krótki
Strzałkowy wspólny	Strzałkowy głęboki	długa	Piszczelowy przedni, strzałkowy trzeci, prostownik długi palucha, prostownik długi palców

## 2.2. Rysunki ważnych nerwów

<p>piszczelowy (tibial) i strzałkowy wspólny (common peroneal)</p>	<p>Łokciowy (ulnar), promieniowy (radial), pośrodkowy (median), Mięśniowo-skórny (musculocutaneous)</p>	<p>Splot krzyżowy</p>
		





## 4. Tętnice

Pochodzenie	Nazwa	Co unaczynia?
Łuk aorty	Podobojczykowa prawa i lewa	MOS - mostkowo-obojczykowo-sutkowy
Podobojczykowa Podobojczykowa	Pachowa	Biceps
	Nadłopatkowa	Infraspinatus, supraspinatus
	Poprzeczna szyi	Trapezius (czworoboczny), rhomboideus (równoległoboczny)
Pachowa	Piersiowa górna	Podobojczykowy, serratus anterior
	Piersiowa boczna	Pectoris minor
	Piersiowo-barkowa	Pectoris minor + major
	Okalająca ramię tylnia i przednia	Coracobrachialis, deltoideus (naramienny), triceps (tylnia)
	Podłopatkowa	Subscapularis, teres major
	Ramienna	Nawrotny obły (pronator teres)
Podłopatkowa	Okalająca łopatkę	Teres minor
Ramienna	Promieniowa Łokciowa	Nawrotny obły (pronator teres)
	Głęboka ramienia	Triceps

Głęboka ramienia	Poboczna środkowa	
	Poboczna promieniowa	Ramienno-promieniowy
	Odżywcza kości ramiennej	Kość ramienna
Tętnica promieniowa + łokciowa	Łuk dłoniowy powierzchowny i głęboki	Mięśnie dłoni
Łokciowa	Mięzykostna wspólna	
Mięzykostna wspólna	Mięzykostna tylnia	Prostowniki przedramienia (grupa tylnia)
	Mięzykostna przednia	Pronator quadratus
	Mięzykostna wsteczna	Odwracacz (supinator)
Promieniowa	Wsteczna promieniowa	
Aorta zstępująca	T. biodrowa wspólna	
	Tętnice lędźwiowe	Biodrowo-lędźwiowy
T. biodrowa wspólna	T. biodrowa zewnętrzna i wewnętrzna	
T. biodrowa zewnętrzna	T. udowa	Sartorius
	T. okalająca biodro głęboka	Biodrowo-lędźwiowy
T. biodrowa wewnętrzna	T. pośladkowa górna	Gruszkowaty, napinacz powięzi szerokiej
	T. pośladkowa dolna	Gluteusy, zasłaniacze, bliźniacze
	T. zasłonowa	Przywodziciele

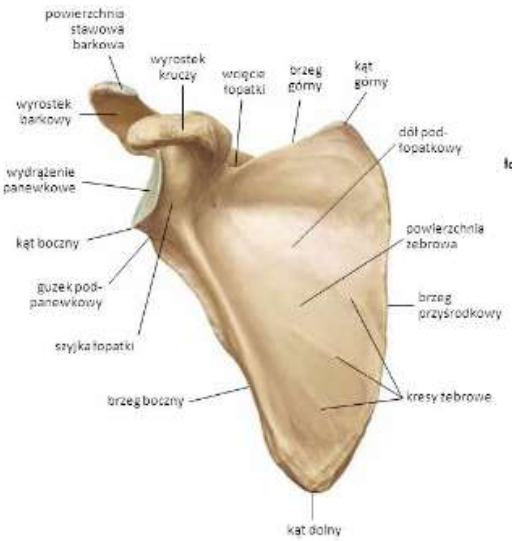
T. biodrowa wewnętrzna	T. biodrowo-lędźwiowa	Biodrowo-lędźwiowy
T. udowa	T. okalająca udo boczna	Czworogłowy
	T. okalająca udo przyśrodkowa	Grzebieniowy, gracilis, dwugłowy
	T. głęboka uda	Półścięgnisty
	T. podkolanowa	Półbłoniasty, podkolanowy
T. podkolanowa	T. piszczelowa przednia	Piszczelowy przedni, prostownik długi palucha, strzałkowy trzeci, prostownik długi palców, strzałkowy długi, strzałkowy krótki
	T. piszczelowa tylnia	Płaszczkowaty, piszczelowy tylni, zginacz długi palców
T. piszczelowa tylnia	T. strzałkowa	Piszczelowy tylni, zginacz długi palucha, strzałkowy długi, strzałkowy krótki

## 5. Kanały i doły


Nazwa	Ograniczenia	Co przechodzi
Kanał nadgarstka	Kości nadgarstka, troczek zginaczy	Ścięgna zginaczy, nerw przyśrodkowy
Jama pachowa	Przód: pectoris major, tył: najszerszy grzbietu, przyśrodkowo: serratus anterior, bocznie: biceps	Tętnica pachowa, żyła pachowa, splot ramienny, węzły chłonne, nerw piersiowy długi
Kanał kostki przyśrodkowej	Troczek zginaczy, kostka przyśrodkowa, kość piętowa	Ścięgno mięśnia piszczelowego tylniego, zginacza długiego palców, zginacza długiego palucha, nerw piszczelowy, tętnica i żyła piszczelowa tylnia

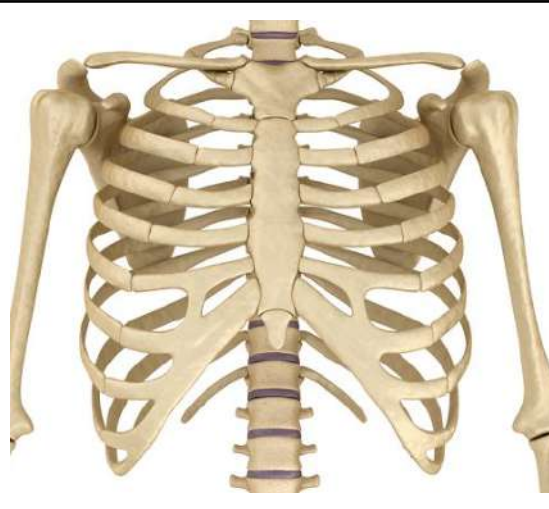

Dół podkolanowy	Półbłoniasty, półścięgnisty, dwugłowy, brzuchaty, podkolanowy	Nerw piszczelowy, tętnica i żyła podkolanowa, nerw strzałkowy wspólny, nerw kulszowy (tylko szczyt), węzły chłonne
Trójkąt udowy	Mięsień grzebieniowy Mięsień biodrowo-lędźwiowy Więzadło pachwinowe	Tętnica i żyła udowa, węzły chłonne, nerw udowy, gałąź udowa nerwu płciowo-udowego
Otwór kulszowy większy	Wcięcie kulszowe większe, więzadło krzyżowo-guziczne, kołec biodrowy tylny dolny, kołec kulszowy	Naczynia pośladkowe górne, nerwy pośladkowe górny i dolny, nerw skórny tylny uda, nerw kulszowy, nerw sromowy, mięsień gruszkowaty
Mięsień gruszkowaty przechodząc przez otwór kulszowy większy dzieli go na otwór		
Nadgruszkowaty	Nerw pośladkowy górny, tętnica pośladkowa górna i żyła pośladkowa dolna	
Podgruszkowaty	Nerw skórny tylny uda, nerw pośladkowy dolny, nerw kulszowy, nerw sromowy, tętnica sromowa wewnętrzna, tętnica pośladkowa dolna, żyła sromowa wewnętrzna i żyła pośladkowa dolna.	
Otwór kulszowy mniejszy	Wcięcie kulszowe mniejsze, więzadło krzyżowo-guziczne, kołec kulszowy, guz kulszowy	Mięsień zasłaniacz wewnętrzny, tętnica i żyła sromowa wewnętrzna i nerw sromowy
Rozstęp mięśni	Więzadło pachwinowe Kość miednicza	Tętnica biodrowa zewnętrzna <b>zmienia swoją nazwę</b> na tętnica udowa, mięsień biodrowo-lędźwiowy
Tabakierka anatomiczna	Ścięgna odwodziciela długiego kciuka i prostownika krótkiego kciuka, ścięgno mięśnia prostownika długiego kciuka	Ścięgna prostowników promieniowych nadgarstka długiego i krótkiego, tętnica promieniowa, tętnica grzbietowa śródreżcza, żyła odpromieniowa, gałąź powierzchowna nerwu promieniowego

## 6. Kości

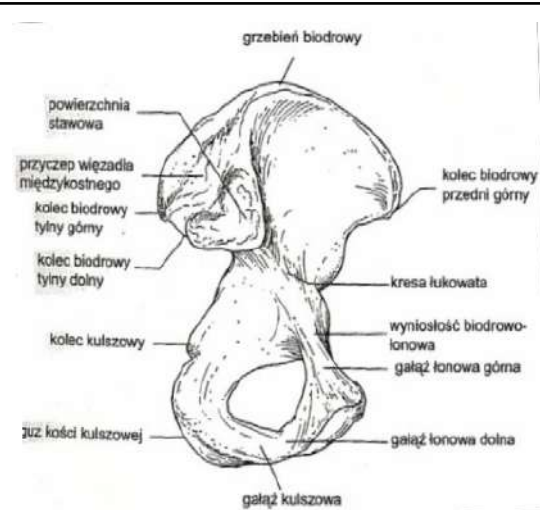
Nazwa	Typ miejsca	Miejsce	Mięśnie przyczepy	Rysunek
<b>Obręcz kończyny górnej</b>				
Łopátka (scapula)	Brzeg	Górny		
		Boczny		
		Przyśrodkowy	Rhomboideus, levator scapulae, zębaty przedni (serratus anterior)	
	Kąt	Górny		
		Dolny	Obły większy (teres major)	
		Boczny		
	Wyrostek	Kruczy	Pectoris minor (piersiowy mniejszy)	
		Barkowy		
	Dół	Nadgrzebieniowy	Supraspinatus (nadgrzebieniowy)	
		Podgrzebieniowy	Infraspinatus (podgrzebieniowy)	
	Grzebień łopatkowy			
	Guzek podpanewkowy		Głowa długa tricepsa	
	Powierzchnia	Żebrowa	Subscapularis (podłopatkowy)	
		Grzbietowa		

Obojczyk (clavicula)	Koniec	Barkowy	Trapezius	
		Żebrowy		
	Powierzchnia dolna		Subclavicus (podobojczykowy)	
<b>Kończyna górna</b>				
Kość ramienna	Szyjka	Chirurgiczna, anatomiczna		
	Powierzchnia	Przyśrodkowa	Coracobrachialis	
		Boczna	Ramienno-promieniowy	
	Głowa			
	Guzek	Większy	Teres minor, infraspinatus, supraspinatus	
		Mniejszy	Subscapularis	
	Grzebienie guzków	Więszszego	Piersiowy większy (pectoralis major)	
		Mniejszego	Teres major, najszerszy grzbietu	
	Bloczek, główka			
Dół	Wyrostka dziobiastego, wyrostka łokciowego			
	Guzowatość naramienna		Deltoideus (naramienny)	

Kość łokciowa			Coracobrachialis (kruczo-ramienny, połowa) Głowa przyśrodkowa i boczna tricepsa (tył) Łokciowy (trzon)	 <p>wyrostek łokciowy wyrostek dziobiasty głowa kości promieniowej guzowatość promieniowa kość łokciowa brzeg międzykostny kość promieniowa wyrostek rylcowaty głowa kości łokciowej wyrostek rylcowaty</p>
	Wyrostek	Dziobiasty	Pronator teres	
		Łokciowy	Triceps	
		Rylcowaty		
	Nadkłykieć	Przyśrodkowy	Pronator teres (nawrotny obły), zginacze (grupa przednia)	
		Boczny	Łokciowy, prostowniki (grupa tylnia), supinator	
	Guzowatość		Ramienny (brachialis)	
Wcięcie bloczkowe				
Kość promieniowa			Pronator teres (nawrotny obły, boczna pow.) Pronator quadratus (nawrotny czworoboczny, dolna przednia część)	
	Guzowatość		Biceps, odwracacz (supinator)	
	Powierzchnia	Boczna	Pronator teres	
Kości śródreżcza	Łódka płynie, księżyc świeci, trójgraniasty groszek leci Na trapezie, trapeziku, wisi główka na haczyku		Zginacz łokciowy nadgarstka, zginacz promieniowy nadgarstka, prostownik łokciowy nadgarstka, prostownik promieniowy nadgarstka (długi i krótki)	
<b>Kości klatki piersiowej i brzucha</b>				
Mostek			Pectoris major (piersiowy większy)	
	Wyrostek	mieczykowaty	Poprzeczny	

Żebra Jest ich 12	1		Subclavicus (podobojczykowy)	
	1-11		Międzyżebrowe	
	2-5		Pectoris minor (piersiowy mniejszy)	
	7-12		Poprzeczny	
	5-7		Prosty	
	9-12		Serratus posterior (zębaty tylni)	
	1-9		Serratus anterior (zębaty przedni)	
Kresa (to nie są kości!!!)	biała		Skośny zewnętrzny, skośny wewnętrzny	
	półksiężycowata		Poprzeczny	
<b>Miednica</b>				
Otwór zastronowy	Zrobiony z kości kulszowej i łonowej		Zasłaniacze	 <p>Otwór zastronowy (łac. foramen obturatorium)</p>



Biodrowa	Kolec	Przedni górny	Napinacz powięzi szerokiej, sartorius (krawiecki), więzadło pachwinowe	
		Przedni dolny	Prosty	
		Tylny górny i dolny		
	Powierzchnia pośladkowa		Pośladkowe	
	Grzebień biodrowy		Skośny wewnętrzny	
Krzyżowa	Powierzchnia miednicza		Gruszkowaty (piriformis)	
Kulszowy	Guz		Półścięgnisty, półbłoniasty, czworoboczny	
	Kolec		Bliźniaczy górny i dolny	
Łonowa			Gracilis (smukły), przywodziciele	
	Spojenie		Prosty	
	Guz		Prosty	
	Grzebień		Grzebieniowy	
<b>Kończyna dolna</b>				

Kość udowa	Przywodziciele (górna część)			
	Krętarz	Większy		Pośladkowy średni i mały, zasłaniacz zewnętrzny, czworogłowy obszerny boczny
		Mniejszy		Grzebieniowy
	Dół krętarzowy			Zasłaniacz wewnętrzny, bliźniaczy (górny i dolny)
	Grzebień międzykrętarzowy			Czworoboczny uda
	Guzowatość pośladkowa			Pośladkowy wielki (gluteus maximus)
	Powierzchnia podkolanowa			Brzuchaty łydki
	Kłykieć	Boczny		Podkolanowy
		Przyśrodkowy		
	Kresa	Międzykrętarzowa		Obszerny przyśrodkowy
Chropawa		Głowa krótka dwugłowego uda, obszerny pośredni		
Piszczel	Czworogłowy Podkolanowy (przyśrodkowa górna część) Zginacz długi palców (1/4 górna) Piszczelowy tylni (początek)			
	Kłykieć	Boczny		Napinacz powięzi szerokiej, piszczelowy przedni, prostownik długi palców
		Przyśrodkowy		Półbłoniasty
Guzowatość	Gęsia stopka	Sartorius (krawiecki), gracilis (smukły) i półścięgnisty		

Strzałka			Prostownik długi palucha, strzałkowy krótki (połowa) Strzałkowy długi (głowa) Strzałkowy trzeci (dolna ¼) Piszczelowy tylni (początek)	Poprzednia strona!
	Głowa		Płaszczkowaty, strzałkowy długi, dwugłowy uda	

## 7. Klinika

Objaw	Co się stało?
Ręka szponiasta	Porażenie nerwu łokciowego
Ręka błogosławiąca	Porażenie nerwu pośrodkowego
Ręka opadająca	Porażenie nerwu promieniowego
Podwichnięcie	Powierzchnie stawowe odsuwają się od siebie, część dalej zachodzi
Zwichnięcie	Powierzchnie stawowe odsuwają się od siebie, nie mają już ze sobą kontaktu
Skręcenie	Naciągnięcie więzadeł poza zakres fizjologiczny
Objaw Trendelenburga	Niewydolność mięśni odwodzących udo (miednicy lub pośladkowych)
Brak możliwości wspięcia się na palce, przywiedzenia, odwiedzenia stopy	Porażenie nerwu piszczelowego
Stopa opadająca	Porażenie nerwu strzałkowego wspólnego
Łopatką skrzydlata	Porażenie nerwu piersiowego długiego